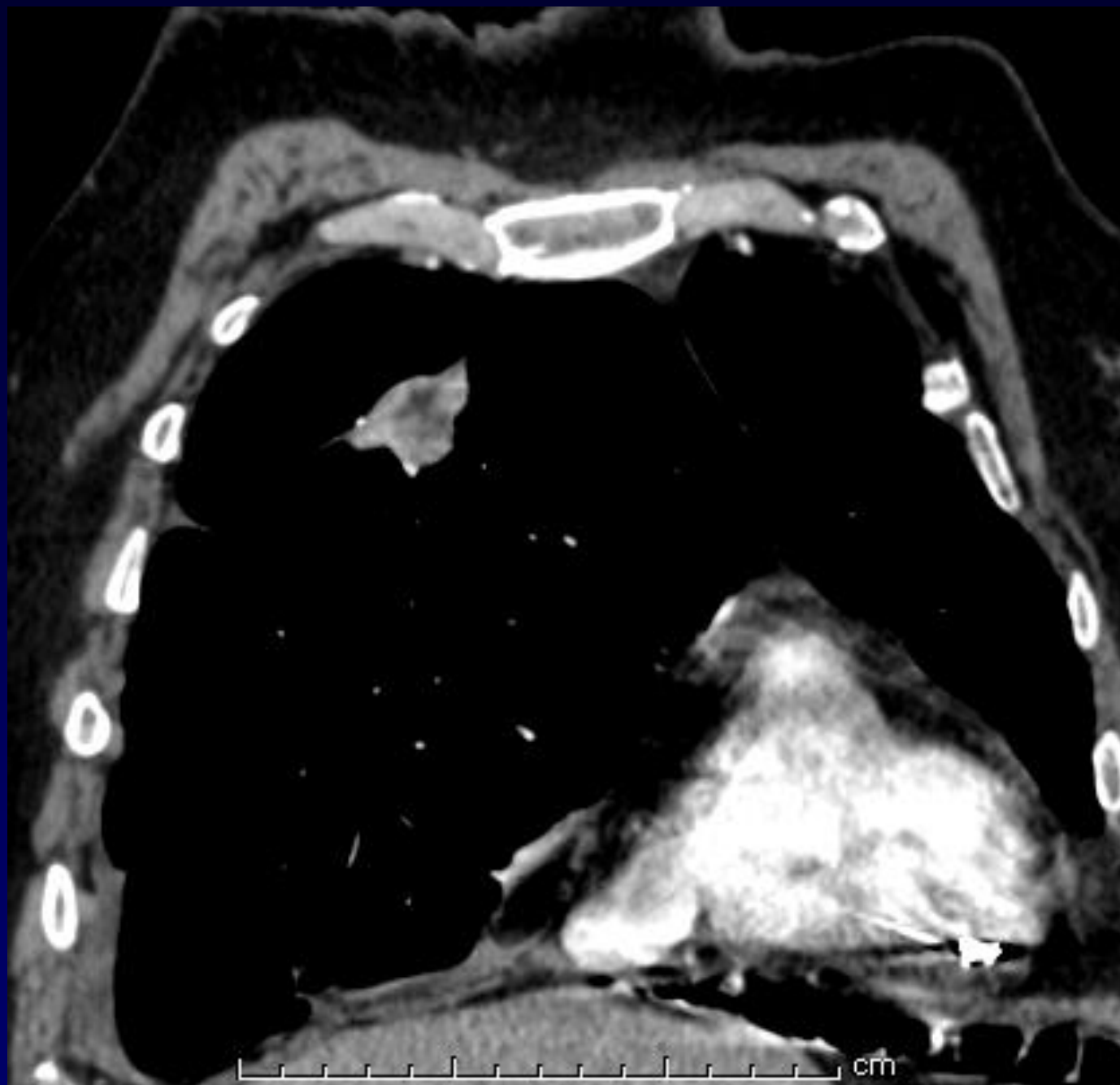




**Alexis LACOUT**

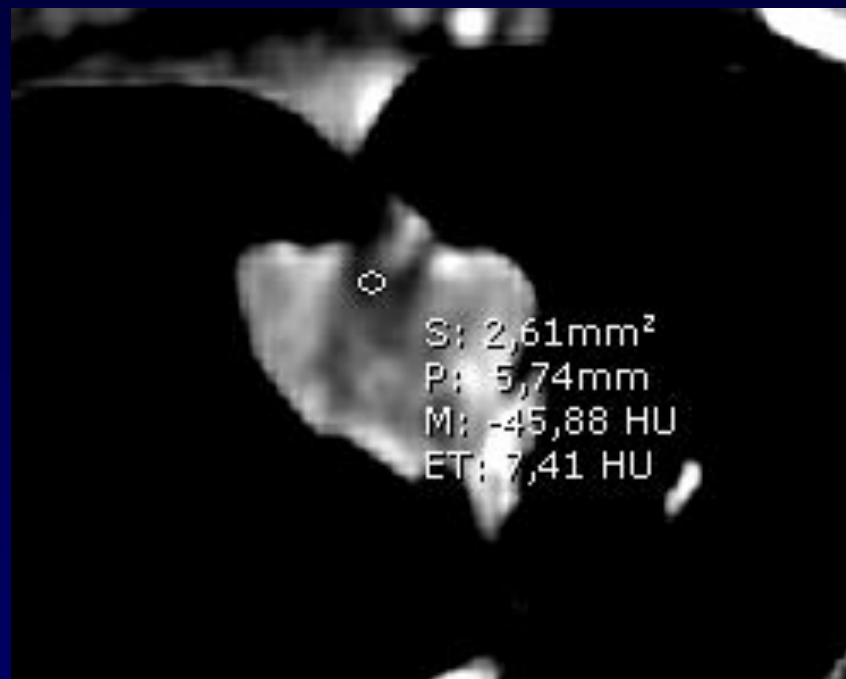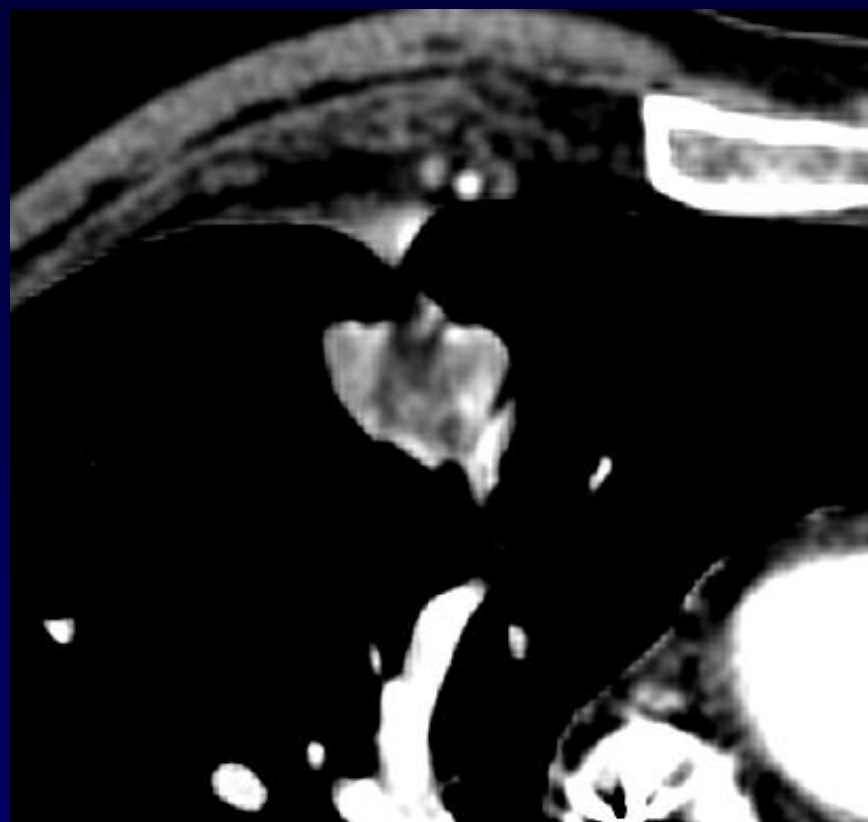**Patient de 76 ans**

**Scanner thoracique...**



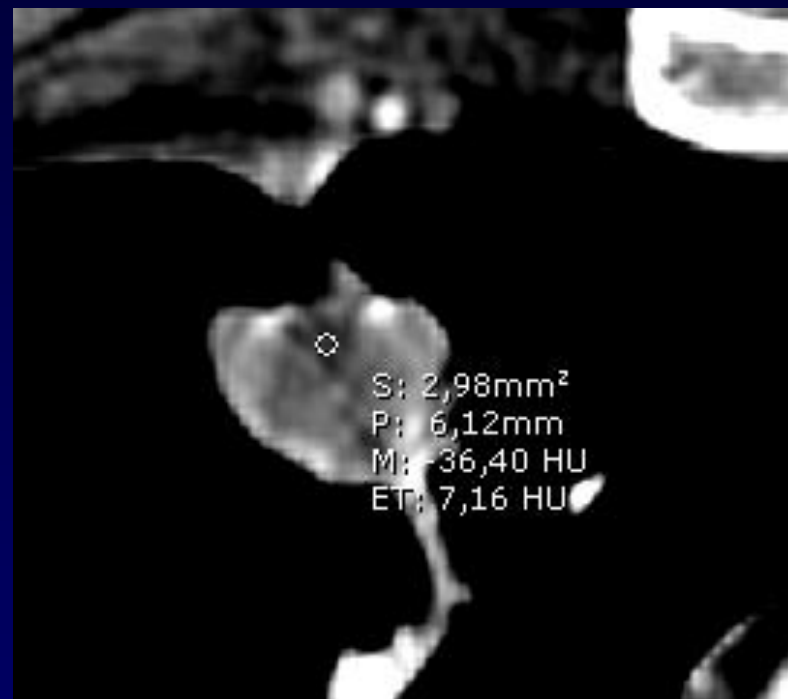
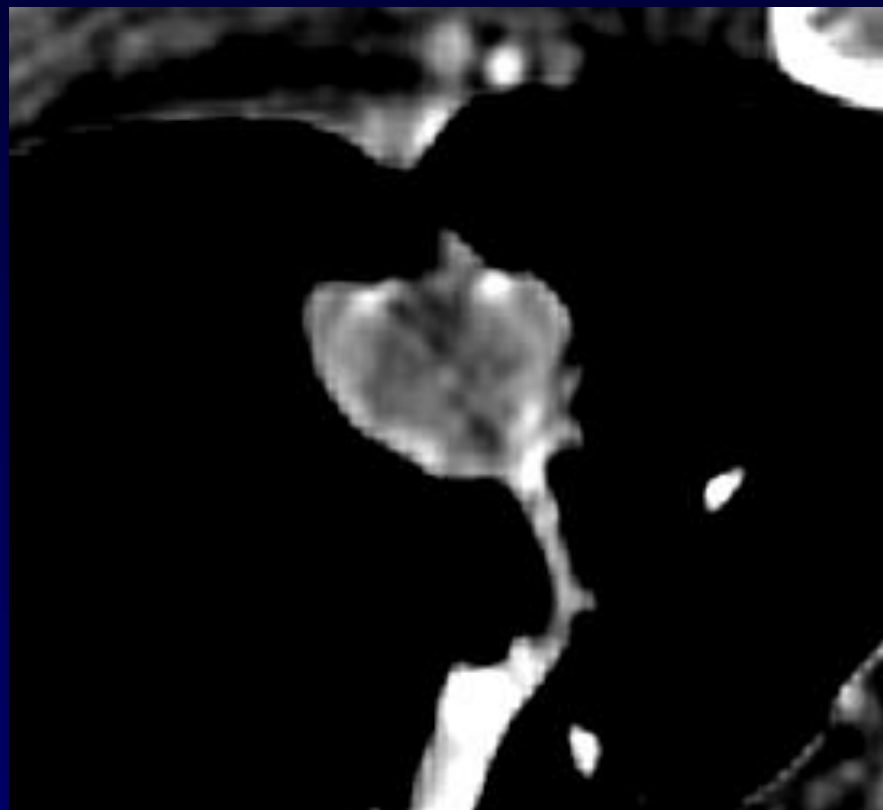

# TDM IV





# TDM IV

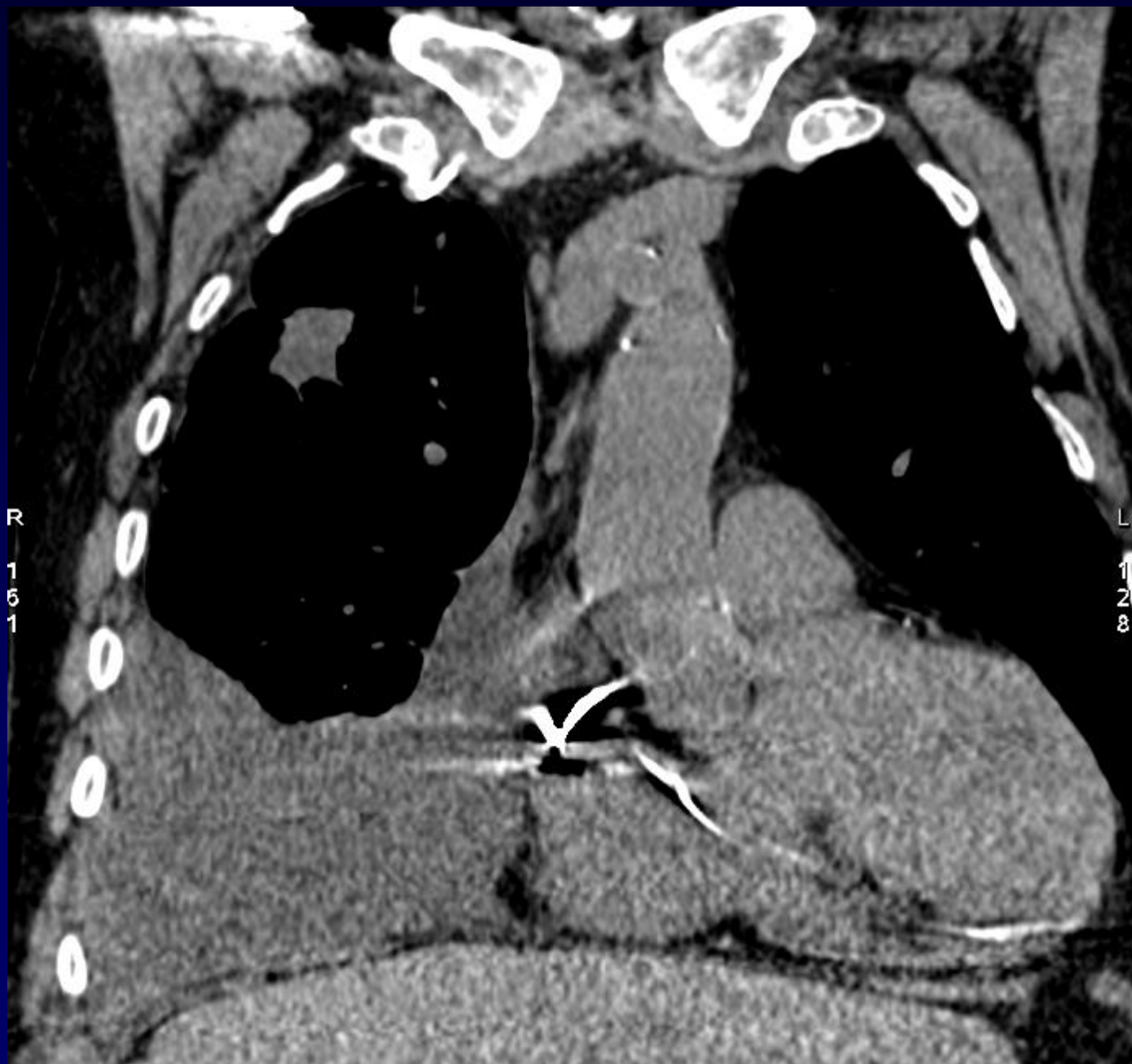
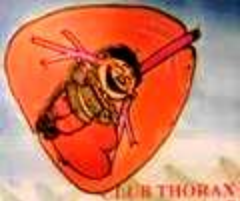


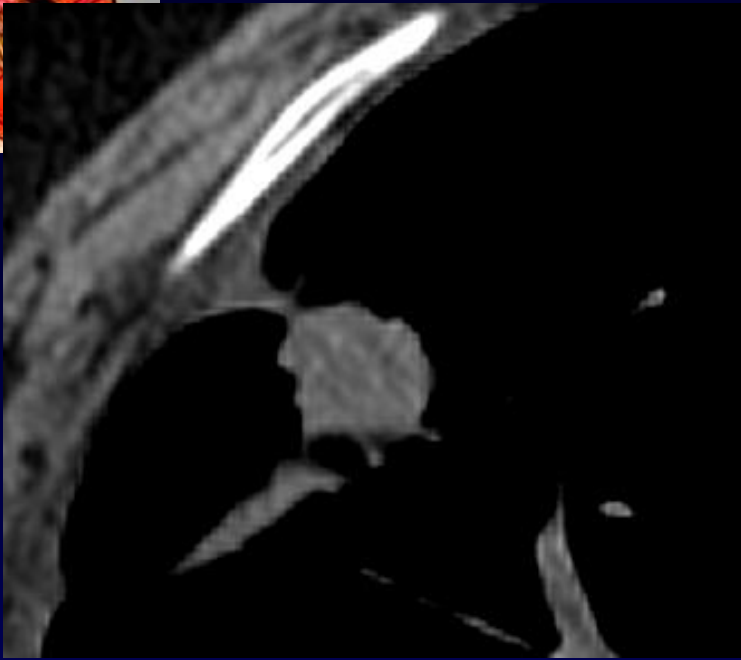**Diagnostic ?**

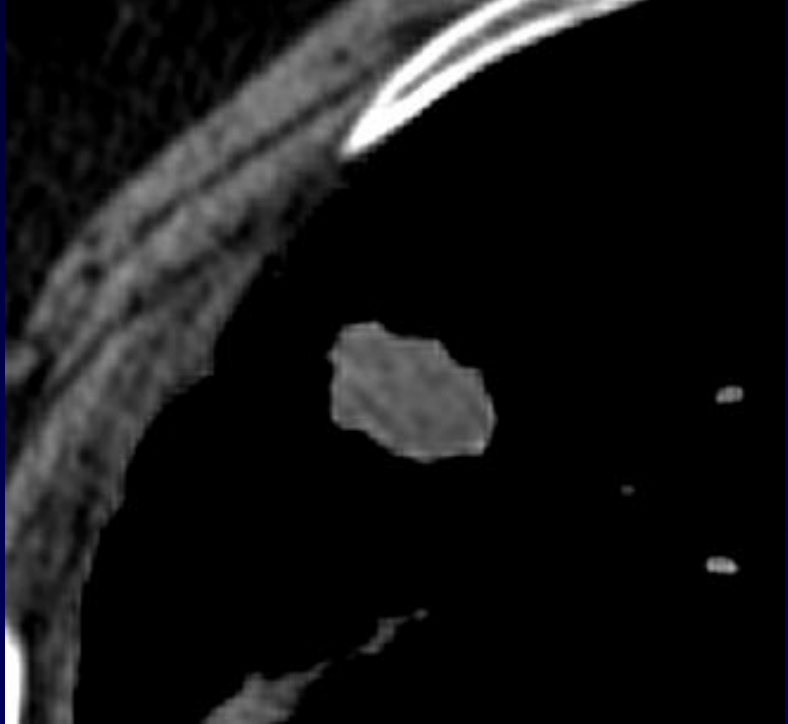


Contingent grasseux ?...

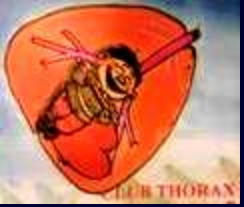



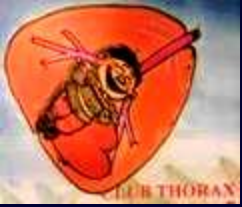Sans injection



Nodule homogène sans image graisseuse ...



**Diagnostic ?**



# Néoplasie broncho-pulmonaire avec extension pleurale

Les images grasseuses dans le nodule étaient artefactuelles,  
probablement liées à l'injection de produit de contraste (durcissement)

